

心電図検査

心電図検査とは

心臓はポンプとして働く心筋でできています。

心筋には収縮というポンプ作用を繰り返すための電氣的刺激を自動的に発生させる性質があり、それによって心臓は休みなく拍動し続けることができます。

心電図は、心筋内の電氣的刺激の伝わり方と、その刺激によって心筋が収縮した際に生じる活動電位を、四肢と胸部に付けた10個の電極で測定し、波形としてあらわしたものです。

心電図でわかること

心臓全体の働きを調べることができ、心臓病の発見や、病状の把握、治療効果の確認などが可能です。

波形を見ることにより、心臓の収縮・拡張が正常に行われているか、血流の流れが円滑に行われているか、心筋に異常が無いかなどを読み取ることができます。

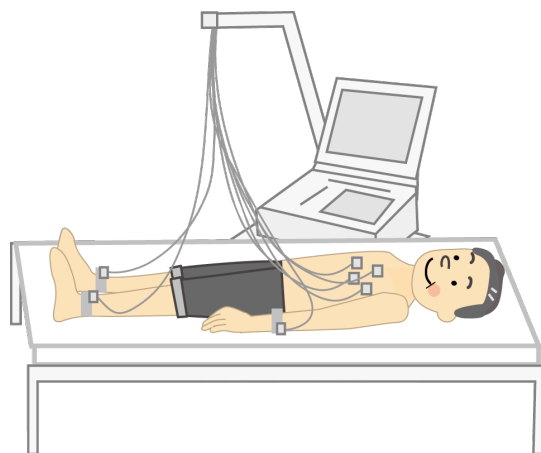
測定方法

検査台に横になり、胸が出るように上半身裸になるか、服をまくっていただきます。

まず両手首、足首の4箇所に電極を取り付け、次に胸に6箇所、電極を取り付けます。

検査中は力を抜き、出来るだけ身動きをしないようにお願いします。力が入っていると筋電図によりうまく取れないことがあります。技師の指示に従ってください。

検査は5分ほどで終わります。



検査にあたって

- 食事制限はありません。
- 心電図は心臓の微弱な電気を機械でとらえて検査をしています。機械から電流を流すわけではないので苦痛はありません。
- 上半身を大きく開けてもらいますので、脱着しやすい服装でお越しください。
- 不整脈が見られた場合などに、通常より長く記録することがあります。
- 検査後、胸に電極のあとが残ることがありますが、自然に消えますのでご安心ください。

解説

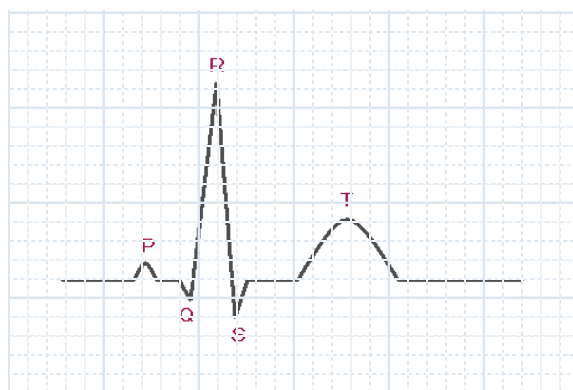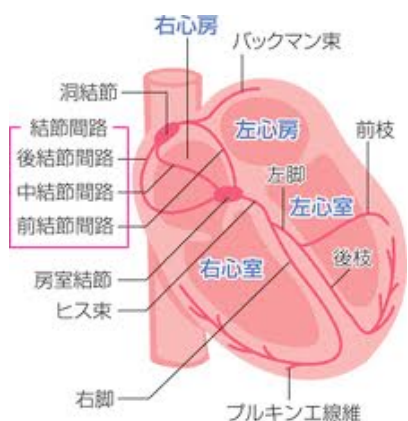
心電図の波には P, Q, R, S, T の名称がつけられています。

まず、洞結節という部位で生じた電気刺激が心房を興奮させ、P 波を生じます。

心房を通った刺激は、房室結合部を下って心室へと伝わります。刺激が心房から心室へ達するまでの時間を PQ 間隔といいます。

心室へ入った刺激は心室中壁を通して心室の筋肉へ伝わり、QRS 波を生じます。

心筋の興奮が冷めるとき、T 波が表れます。また、心筋が興奮してからさめるまでの時間を QT 間隔といいます。



主な所見について

不整脈

所見	解説
房室結合部調律 (異所性心房調律)	心臓のリズムを決める場所が、通常と異なる状態を言います。若い人に多く、通常精密検査は必要としません。
洞性頻脈	心臓の電気発生が1分間に101回以上のものをいいます。発熱、心不全、甲状腺機能亢進症などの場合もありますが、健康な人でも運動後や緊張状態のときなどに見られます。
洞性徐脈	心臓の電気発生が1分間に49回以下のものをいいます。スポーツをよく行っている人に見られることがあります。
洞性不整脈	心拍数が一定ではなく、ゆっくりとした時期と早い時期が出現している状態です。
房室ブロック	心臓内部の電気の流れが遅延したり、途絶えたりする状態です。程度によりⅠ度、Ⅱ度、Ⅲ度(完全)、に分類されます。心筋梗塞や心筋炎などが原因で起こることがあり、程度によってはペースメーカーによる治療が必要になることもあります。

上室性期外収縮	心臓の上部から早期に電気が発生し、心臓の収縮が不規則になります。健康な人でも緊張やストレスで起こることがあります。動機を感じる場合や頻繁に起こる場合は薬物で治療することもあります。
心室性期外収縮	心臓の心室から早期に電気が発生し、心臓の収縮が不規則になります。健康な人でも過労や過度の喫煙が原因で起こることがあります。原因が心疾患であるときや、症状によっては治療が必要となります。
心房細動	心臓の心房という部分が、無秩序に頻回の興奮を起こしてしまっている状態です。血栓を作ることがあるため治療が必要です。

虚血性心疾患

所見	解説
心筋梗塞	心臓の冠動脈の閉塞によって心筋が壊死してしまう状態です。適切な処置が必要となります。
ST 低下 陰性 T 派	
特異的 ST-T 変化	心電図の ST-T という部分が通常と異なった形をしていることです。さまざまな原因によって起こり、他の検査とあわせて総合的な結論を出します。更年期を過ぎた女性に見られることもあります。

伝導障害

所見	解説
右軸偏位	心臓の電気の流れが右に偏っている状態です。やせた人や若年者に見られます。
左軸偏位	心臓の電気の流れが左に偏っている状態です。肥満者や妊婦、高血圧、高齢者などに見られます。
時計回転、反時計回転	心臓の電気の伝わり方を示します。電気の伝わり方が本人から見て右よりであれば時計回転、左よりであれば半時計回転といえます。
右脚（うきやく）ブロック	伝導路の中で心臓の右側部分で電流が途絶え、左側から電流を流している状態です。加齢と共に起こりやすくなる病態です。
左脚（さきやく）ブロック	伝導路の中で心臓の左側部分で電流が途絶え、右側から電流を流している状態です。虚血性心疾患、高血圧、左室肥大などの疾患が原因で起こることが多いです。

WPW 症候群	心臓の中に通常とは異なる副伝導路があるため、心室という部分が早く興奮します。先天性のことが多いです。動悸発作などを起こした場合、治療が必要となります。
---------	---

その他の所見

所見	解説
右室肥大	右心室に負荷がかかっている状態で、肺疾患や心臓弁膜症などで起こります。
左室肥大	左心室に負荷がかかっている状態で、高血圧の人などに多く見られます。
高電位	心臓の波の高さが大きい状態です。心臓の肥大や位置の異常、胸壁の薄い人に見られます。
低電位	心電図の波の高さが低い状態です。心臓の電氣的興奮が弱い、皮膚の表面に興奮が伝わりにくい状態で起こります。
QT 延長	心電図の Q 波から T 波までの時間が通常より長い状態を言います。先天性の QT 延長症候群が原因であれば治療が必要になりますが、電解質異常やさまざまな薬剤によっても起こります。
PQ 短縮	心電図の P 波から Q 波までの時間が通常より短い状態を言います。頻脈発作などの症状が無い場合、精密検査は必要ありません。