

胃部 X 線検査

日本における胃癌の罹患者数は、高齢化社会を迎えるにつれてゆるやかに増加している傾向にあります。その一方で、胃癌死亡率は年々減少しています。これは、胃部 X 線検査によって早期胃癌で発見される割合が増加し、助かる可能性が増してきていることを示しています。早期胃癌の場合、手術で癌を取り除くとほぼ（95%以上）完治することができます。しかし、進行胃癌になってしまうと治癒率は 65%以下となってしまいます。

検診における胃部 X 線検査の目的は、早期胃癌の発見です。現在の年間受診者数 400～500 万人ともいわれ、定期的に胃検診を受けることをお勧めいたします。

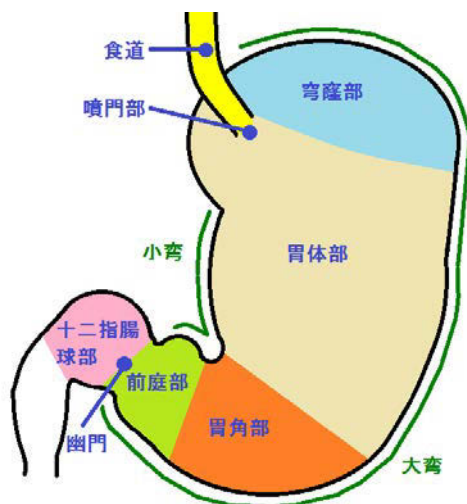
また、胃部 X 線検査で浴びる X 線の量（被ばく）は、約 0.6mSv 程度です。この線量は、人が通常の生活において年間に被ばくする自然放射線量（2.4mSv）の 1/4 程度であり、問題になる被ばく量ではありません。

***妊娠中の方、妊娠の可能性がある方は胎児への影響を否定することができないため、すべての X 線検査を受けないでください。**

検査を受けるにあたって

空気とバリウムの層を作る二重造影法を用います。二重造影法とは陰性造影剤（空気）と陽性造影剤（バリウム）を用いた造影法です。当センターでは発砲剤（炭酸の粉）を飲んでいただき空気層を作り、体位変換をしてバリウムを消化管内腔に均等に付着させ撮影します。粘膜表面に薄く残ったバリウムから病変を読み取り広範囲に胃内部の診断をいたします。

胃の部位別名称



- ・食道
- ・噴門部
- ・穹窿部
- ・胃体部
- ・胃角部
- ・前庭部
- ・幽門部
- ・小弯
- ・大弯
- ・十二指腸球部

胃部 X 線検査で見られる所見

潰瘍

胃から分泌される胃酸と胃酸から胃壁を守る粘液の分泌とのバランスが崩れ胃酸によって胃壁に穴（潰瘍）が空き、痛みを感じたり、場合によっては出血を起こす病気です。重度の胃潰瘍の場合は、胃壁の穴が胃の外側にまでつながる場合もあります。粘膜筋板を破って粘膜下層までえぐれた病変です。

潰瘍瘢痕

潰瘍の治った後のことです。胃潰瘍瘢痕は早期胃癌でもみられることがあります。

炎症

急性胃炎と慢性胃炎があります。急性胃炎は、臨床的には腹痛、嘔吐、消化管出血などの突発症状より発症します。アルコール、薬物（NSAIDs、抗生物質）、感染、ストレスなどが原因となり、24 時間以上続くケースが多いです。慢性胃炎は胃粘膜の慢性炎症と固有胃腺の委縮、腺の過形成あるいは腸上皮化生を主要所見とします。固有胃腺の委縮は幽門前庭部から胃体部へと加齢とともに拡大していきます。

近年ヘリコバクター・ピロリ菌感染が慢性胃炎の一つの原因として注目されております。固有粘膜層に局限した炎症性疾患です。

ポリープ

粘膜上皮が局所的増殖により内腔に隆起した病変です。ほとんどが過形成で癌化は少ないですが、一部は腺腫で、大きいものは癌化の可能性があります。

食道裂孔ヘルニア

胃と食道のつなぎ目（食道裂孔）がゆるんで、胃の一部が胸の方に押し上げられた状態をいいます。胃液が逆流しやすくなるため、逆流性食道炎を併発しやすくなります。

逆流性食道炎

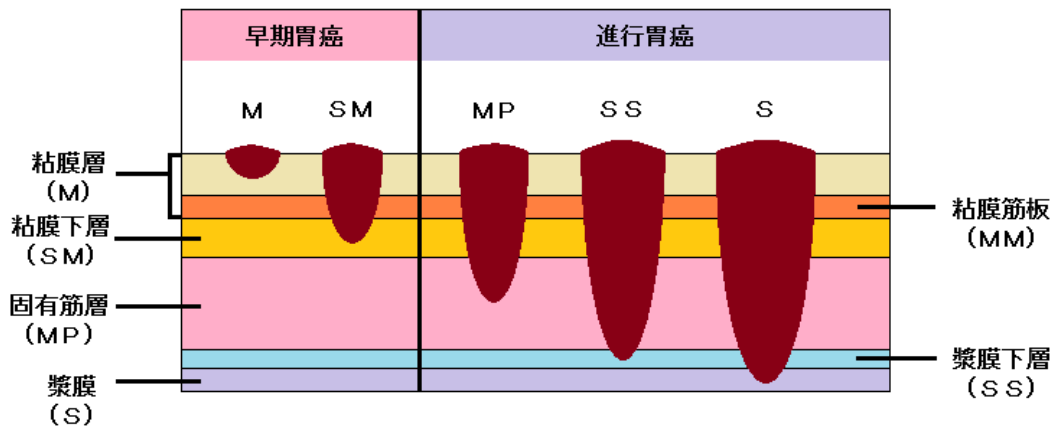
酸性の胃内容物や胃酸が食道内へと逆流することによって苦みや胸焼け、みぞおちや胸部に痛みを生じる状態をいいます。

腫瘍

深達度によりそれぞれ早期胃癌、進行胃癌を分類します。X線造影検査では粘膜の様子を観察してその深達度を診断します。

早期胃癌…浸潤が粘膜下層までにとどまったもの（リンパ節転移の有無は問わない）

進行胃癌…浸潤が粘膜下層を越えて固有筋層以下に達しているもの



粘膜下腫瘍

症状は無く、小さなものは良性であることがほとんどであるため、治療としては経過観察のみとなります。経過を見ていく中で大きくなってきた粘膜下腫瘍の場合は、悪性を疑う必要があります。粘膜下層や筋層から発生する腫瘍です。**Bridging fold**（粘膜下の隆起性病変が粘膜ひだをまたぎ、粘膜ひだが隆起性病変の橋渡しをしているように見える）ことがあります。

巨大皺壁症

胃の粘膜壁が巨大に肥大して、蛇行し、脳のような外観を呈します。胃炎や稀に悪性疾患で胃の粘膜ヒダが太く巨大になることがあり、鑑別の難しい所見の一つです。

憩室

胃の一部が外側に袋状に膨れた状態です。1年に1度、検診にて経過を観察していただければ問題ありません。

胃部 X 線装置について

当センターの胃 X 線撮影装置はすべてデジタル撮影装置となっております。

デジタル化のメリット

- ・撮影した画像はデータとして保管するため、フィルムとしてだけでなく、CD-R などの記録媒体でも画像の貸し出しが可能です。さらに、データとして保存するため画像の経年劣化もありません。

- ・呼吸のタイミングや体動による画像のブレをリアルタイムで確認できる様になりました。より良い画像の撮影が可能です。モニター上の画像も大きく、さらには画像濃度調整や画像拡大が容易であり、読影の精度が向上しました。

